MODULO 7

COMPLEJO ARTICULAR COLUMNA DORSAL

La columna dorsal o torácica comprende las doce vértebras T1–T12 y constituye el segmento posterior de la caja torácica. A diferencia de la columna cervical y lumbar, no puede comprenderse de manera aislada: las vértebras torácicas se relacionan mecánica y funcionalmente con las costillas, el esternón, la cintura escapular, el diafragma y la respiración.

Desde el Yoga Terapéutico, esto vuelve a la región dorsal especialmente interesante. Una práctica no debería limitarse a “estirar la espalda” o “abrir el pecho”, sino explorar la relación entre movilidad segmentaria, estabilidad, respiración, percepción corporal, control motor y distribución de cargas.

La evidencia biomecánica indica que la caja torácica aumenta la estabilidad de la columna torácica y restringe parte de su movilidad, especialmente en rotación. Por eso, cuando trabajamos la región dorsal estamos trabajando simultáneamente columna y tórax.

Idea central: la columna dorsal no es una estructura rígida que haya que “enderezar”; es una región móvil y estable a la vez, cuya función depende de la interacción entre vértebras, costillas, escápulas, respiración y resto de la columna.

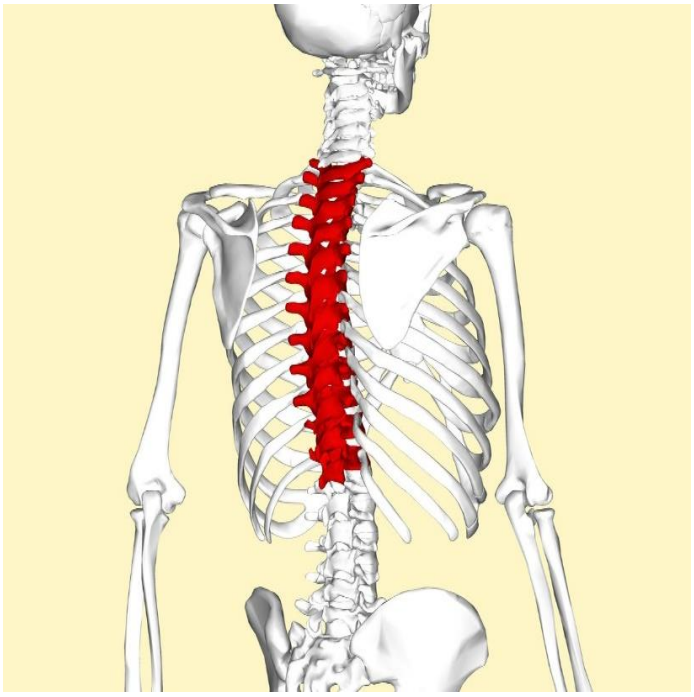

2. Anatomía funcional

2.1 Vértebras torácicas

La región torácica está formada por T1 a T12. Las vértebras presentan cuerpos vertebrales, arcos posteriores, apófisis espinosas y transversas y articulaciones facetarias. Su morfología está adaptada a la presencia de las costillas.

- T1 presenta características de transición entre la región cervical y torácica.
- T2–T8 corresponden a la región torácica media, íntimamente vinculada con la caja torácica.
- T9–T12 presentan características progresivamente más próximas a la región lumbar.
- T11 y T12 son vértebras flotantes: sus costillas no se unen anteriormente al esternón.
- Las apófisis espinosas torácicas suelen presentar una orientación inferior, especialmente en la región media.

2.2 Articulaciones

1. Articulaciones intervertebrales: entre cuerpos vertebrales, mediante los discos intervertebrales, que participan en la transmisión y distribución de cargas.
2. Articulaciones cigapofisarias o facetarias: orientadas de manera que contribuyen a limitar y guiar los movimientos de la región.
3. Articulaciones costovertebrales: unen las cabezas de las costillas con los cuerpos vertebrales.
4. Articulaciones costotransversas: relacionan los tubérculos de las costillas con las apófisis transversas.
5. Articulaciones esternocostales: vinculan las costillas con el esternón y completan el sistema mecánico de la caja torácica.
6. Articulaciones entre costillas y cartílagos costales: permiten que el tórax se adapte a los cambios de volumen durante la respiración.

La presencia de estas articulaciones explica por qué una restricción de movilidad torácica puede sentirse no solamente como una molestia de espalda, sino también como una dificultad para expandir determinadas zonas de la caja torácica.

2.3 Curvatura fisiológica

La columna torácica presenta una cifosis fisiológica. La existencia de una curva no constituye por sí misma una alteración. En clínica es importante diferenciar entre la cifosis fisiológica, una hipercifosis estructural y una postura que puede modificarse activamente.

En personas mayores, la hipercifosis puede asociarse a pérdida de movilidad, disminución de la fuerza extensora, cambios vertebrales y otros factores. La evidencia disponible indica que programas estructurados de ejercicio pueden producir mejoras en la hipercifosis, aunque la calidad de la evidencia varía según población e intervención. [2,3]

3. Biomecánica de la columna dorsal

3.1 Movimientos

La columna torácica participa en cuatro grandes patrones de movimiento: flexión, extensión, rotación e inclinación lateral. Estos movimientos no son completamente independientes y están condicionados por la caja torácica.

- Flexión: aumenta la cifosis torácica y modifica la relación entre costillas, escápulas y pelvis.
- Extensión: disminuye la cifosis relativa y requiere coordinación entre columna, costillas, pelvis y cintura escapular.
- Rotación: es un movimiento particularmente relevante en la región torácica, pero está condicionado por la presencia de las costillas.
- Inclinación lateral: se acompaña de movimientos acoplados de las costillas y requiere adaptación de ambos lados del tórax.
- Respiración: modifica de manera continua la posición y el volumen de la caja torácica, por lo que la movilidad torácica nunca es completamente estática.

La biomecánica del tórax debe entenderse como un sistema integrado. La investigación señala que la caja torácica aumenta la estabilidad y reduce el rango de movimiento disponible de la columna torácica, especialmente en rotación. [1]

3.2 La relación entre columna dorsal y cintura escapular

La escápula no se articula directamente con la columna vertebral. Se desliza sobre la parrilla costal y su posición depende de la interacción entre serrato anterior, trapecio, romboides, elevador de la escápula, pectorales y otros músculos.

Por eso, una práctica dirigida a la región dorsal puede modificar indirectamente la experiencia del hombro. Del mismo modo, una limitación del hombro puede aumentar la demanda de la región torácica.

Para la práctica: cuando observamos una escápula alada, elevada, protruida o con movilidad asimétrica no deberíamos asumir automáticamente que el problema está en la escápula. Hay que observar tórax, respiración, columna cervical, hombro y control motor global.

4. Musculatura relevante

4.1 Extensores y estabilizadores profundos

- Erectores espinales: iliocostal, longísimo y espinoso. Participan en extensión y control postural.
- Multífidos: contribuyen al control segmentario y a la estabilidad de la columna.
- Rotadores: participan en control segmentario y rotación.
- Semiespinoso torácico: contribuye a la extensión y al control posterior de la columna.

4.2 Musculatura de la cintura escapular

- Trapecio: participa en elevación, retracción, depresión y rotación superior de la escápula según sus fibras.
- Romboides: colaboran en retracción y estabilización escapular.
- Serrato anterior: fundamental para la relación escápula–tórax y la rotación superior.
- Elevador de la escápula: interviene en elevación y control escapular.
- Pectoral mayor y menor: pueden influir sobre la posición de hombro y escápula.

4.3 Musculatura respiratoria y caja torácica

- Diafragma: principal músculo inspiratorio; su movimiento modifica el volumen de la cavidad torácica.
- Intercostales externos e internos: participan en el movimiento de las costillas.
- Serratos posteriores: contribuyen a la mecánica torácica, aunque su función respiratoria directa debe interpretarse con cautela.
- Abdominales: colaboran en la espiración forzada y en la regulación de la presión intraabdominal.

En Yoga Terapéutico interesa especialmente enseñar a percibir la respiración como movimiento tridimensional: expansión anterior, posterior y lateral, sin exigir una forma respiratoria única a todas las personas.

5. Columna dorsal y respiración

La caja torácica necesita modificar su volumen para permitir la ventilación. La respiración, a su vez, genera un movimiento rítmico sobre costillas, esternón y columna torácica. Por eso, la respiración puede utilizarse como una herramienta de evaluación y de práctica.

Una persona puede presentar una sensación de “espalda rígida” y, al explorar la respiración, descubrir que una región costal se mueve menos que otra. Esto no significa necesariamente que exista una lesión: puede reflejar hábitos posturales, dolor, miedo al movimiento, tensión muscular o simplemente una estrategia respiratoria aprendida.

Criterio terapéutico: no buscamos imponer una respiración “perfecta”. Buscamos ampliar la capacidad de percibir y variar el movimiento respiratorio sin generar esfuerzo innecesario.

La investigación reciente sobre ejercicio combinado con técnicas respiratorias en personas con hipercifosis torácica encontró resultados favorables sobre el ángulo de cifosis, aunque los resultados varían según edad y características de la población. [4]

6. Evaluación funcional para Yoga Terapéutico

La evaluación en una clase de Yoga Terapéutico no pretende reemplazar una evaluación médica o fisioterapéutica. Su objetivo es obtener información suficiente para adaptar la práctica y reconocer cuándo corresponde derivar.

6.1 Observación

- Curvatura torácica en posición cómoda, sin pedir corrección activa.
- Relación entre cabeza, caja torácica y pelvis.
- Posición y movilidad espontánea de las escápulas.
- Simetría aparente del tórax durante la respiración.
- Capacidad de cambiar de una postura habitual a una postura más erguida sin esfuerzo excesivo.
- Presencia de movimientos compensatorios cervicales o lumbares.

6.2 Movilidad

- Flexión y extensión torácica suaves.
- Rotación en sedestación o decúbito.
- Inclinación lateral.
- Movilidad costal durante inspiración y espiración.
- Movilidad escapular: elevación, descenso, protracción, retracción y rotación.
- Diferencia entre movimiento activo y movimiento asistido.

7. Dolor dorsal: una mirada no reduccionista

El dolor torácico musculoesquelético puede relacionarse con articulaciones, músculos, tejidos conectivos, postura mantenida, carga, estrés, sueño y otros factores. En muchos casos no es posible identificar una única estructura responsable del síntoma.

Desde Yoga Terapéutico conviene evitar frases como “tenés una vértebra fuera de lugar”, “tenés la espalda desviada” o “esa contractura es la causa del dolor” si no contamos con una evaluación clínica que permita sostenerlas.

La práctica puede orientarse a recuperar confianza en el movimiento, mejorar tolerancia a la carga, explorar movilidad y reducir estrategias de protección excesivas. El objetivo no es necesariamente eliminar toda sensación, sino aumentar la capacidad funcional de la persona de manera gradual.

8. Hipercifosis torácica

La hipercifosis puede ser flexible o presentar componentes estructurales. La diferenciación es importante: una postura que puede modificarse activamente no tiene el mismo abordaje que una deformidad estructural.

Factores que pueden participar

- Disminución de fuerza y resistencia de extensores torácicos.
- Disminución de movilidad de extensión.
- Cambios vertebrales asociados a la edad.
- Fracturas por compresión vertebral.
- Osteoporosis.
- Hábitos posturales mantenidos.

- Cambios en cintura escapular y cabeza.
- Factores de movilidad general, fuerza, equilibrio y actividad física.

Una revisión sistemática encontró evidencia de baja a moderada calidad de que programas estructurados de ejercicio pueden reducir la hipercifosis torácica en distintos grupos etarios. [2] Otra revisión anterior encontró resultados positivos en una parte de los estudios, aunque señaló limitaciones metodológicas importantes. [3]

8.1 Evidencia específica sobre yoga

Un ensayo clínico aleatorizado realizado en adultos de 60 años o más con hipercifosis utilizó una intervención de yoga de una hora, tres veces por semana durante 24 semanas. El grupo de yoga mostró mejoras estadísticamente significativas en algunas medidas de cifosis frente al control. [5]

Otro trabajo derivado del mismo programa observó cambios en función del miembro superior y postura escapular en personas con hipercifosis. [6]

Estos resultados son interesantes para Yoga Terapéutico, pero no deben interpretarse como evidencia de que cualquier clase de yoga reduce la cifosis. La intervención fue específica, sostenida en el tiempo y aplicada a una población determinada.

9. Principios de Yoga Terapéutico para la columna dorsal

9.1 Objetivos posibles

- Mejorar la percepción de la movilidad torácica.
- Aumentar gradualmente la tolerancia a extensión y rotación.
- Favorecer movilidad costal sin forzar la respiración.
- Mejorar resistencia y control de extensores torácicos.
- Integrar movilidad de escápula, tórax y hombro.
- Disminuir compensaciones cervicales y lumbares.
- Aumentar confianza en el movimiento.
- Favorecer regulación del tono y relajación cuando existe exceso de esfuerzo.

9.2 No trabajar solamente la extensión

Una práctica dorsal frecuente cae en el exceso de “abrir el pecho”: Bhujangasana, Ustrasana, Matsyasana, extensiones sobre bolster, brazos elevados. Si la persona no tiene movilidad torácica suficiente, puede compensar con extensión lumbar, protrusión costal o sobrecarga cervical.

Por eso, una secuencia completa puede alternar movilidad en flexión, extensión, rotación, inclinación lateral, movimientos escapulares y respiración. La extensión es un recurso, no un objetivo permanente.

Respiración y la columna dorsal:

Una práctica dorsal puede integrar respiración y movimiento sin convertir la respiración en una exigencia. Por ejemplo, una inspiración puede acompañar una expansión suave del tórax y una espiración puede acompañar una flexión o una relajación de la musculatura accesoria.

- Respiración posterior: manos sobre región posterolateral de las costillas.
- Respiración lateral: manos sobre costillas bajas y medias.
- Respiración 360°: explorar expansión anterior, lateral y posterior.
- Movimiento de brazos coordinado con respiración.
- Rotación suave durante ciclos respiratorios, sin retenciones forzadas.

La respiración también puede funcionar como indicador: si una postura requiere contener el aire, elevar excesivamente hombros o tensar cuello, probablemente la dosis o la variante no sean adecuada.

Contraindicaciones, precauciones y derivación

El Yoga Terapéutico requiere reconocer los límites de la práctica grupal. Ante signos de alarma o sospecha de una condición estructural relevante, corresponde derivar a un profesional de salud.

Derivar o solicitar evaluación profesional ante

- Dolor torácico intenso, nuevo o inexplicable.
- Falta de aire no explicada por el esfuerzo.
- Dolor acompañado de síntomas neurológicos importantes.
- Traumatismo reciente, especialmente con dolor vertebral focal.
- Sospecha o antecedente de fractura vertebral por fragilidad.
- Osteoporosis de alto riesgo cuando se planifican flexiones, torsiones o cargas importantes.
- Dolor nocturno intenso y persistente sin explicación clara.
- Fiebre, pérdida de peso inexplicada u otros síntomas sistémicos.
- Dolor progresivo que no responde a modificaciones razonables de la práctica.

Importante: en osteoporosis o antecedente de fractura vertebral no corresponde aplicar automáticamente las mismas progresiones de flexión y torsión que a una persona sana. La práctica debe individualizarse.